


# Exploración SNC del neonato y lactante

Dra. Ana Camacho

Sección de Neurología Pediátrica



# Exploración neurológica

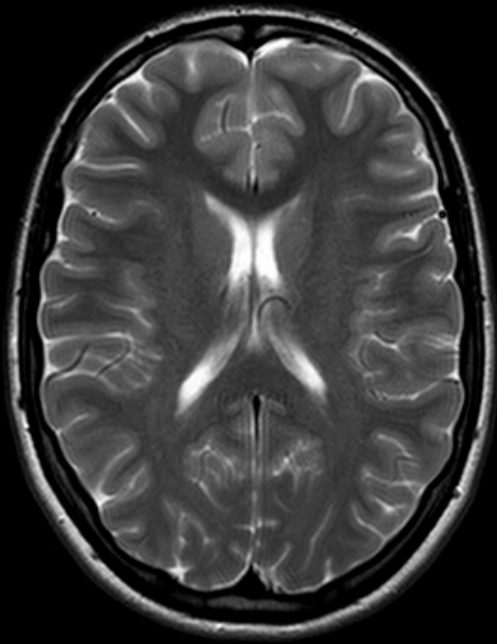
## Todo está relacionado

1. Funciones corticales
2. Pares craneales
3. Sistema motor
4. Sensibilidad
5. Cerebelo
6. Movimientos anormales/sistema extrapiramidal
7. Estación y marcha

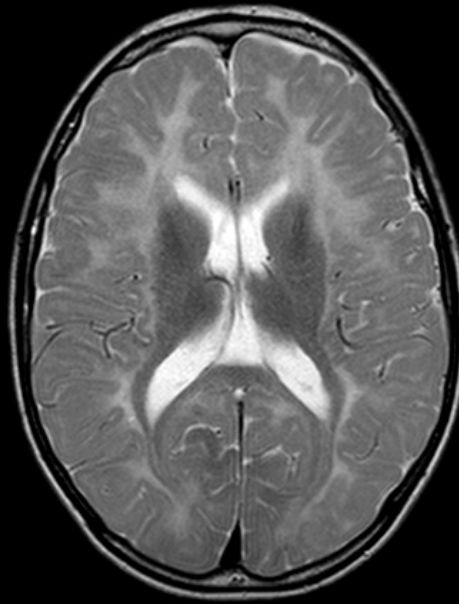
# Exploración del neonato



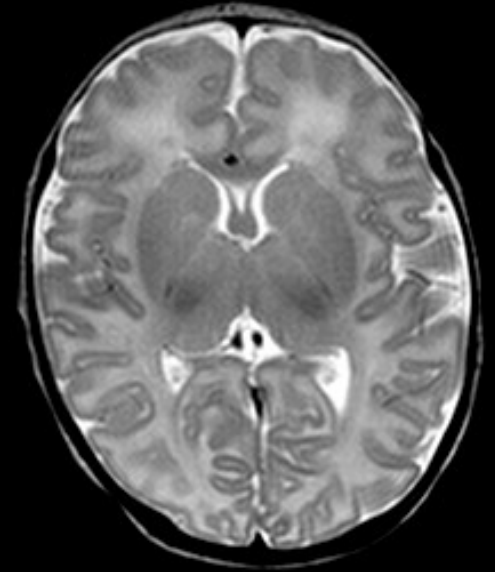
RM craneal, T2= LCR blanco



15 años RMN normal



9 años leucoencefalopatía



neonato

# Claves para una buena exploración

- Es complementaria a la anamnesis
- Buscar el momento adecuado. Considerar:
  - periodos de sueño
  - alimentación
  - “inestabilidad” (pacientes en UCIN)
    - Repetir la exploración si hace falta
- Debe ser sistemática
- Basada en la observación >>> manipulación


Perspectives in Pediatric Neurology

## Neonatal Neurology—My Personal Journey and Some Lessons Learned

Joseph J. Volpe MD <sup>a,b,\*</sup>

<sup>a</sup> Department of Neurology, Boston Children's Hospital, Boston, Massachusetts


<sup>b</sup> Department of Neurology, Harvard Medical School, Boston, Massachusetts



**Lesson #1** *examination of the infant requires patience, a careful eye, and minimal intrusion*

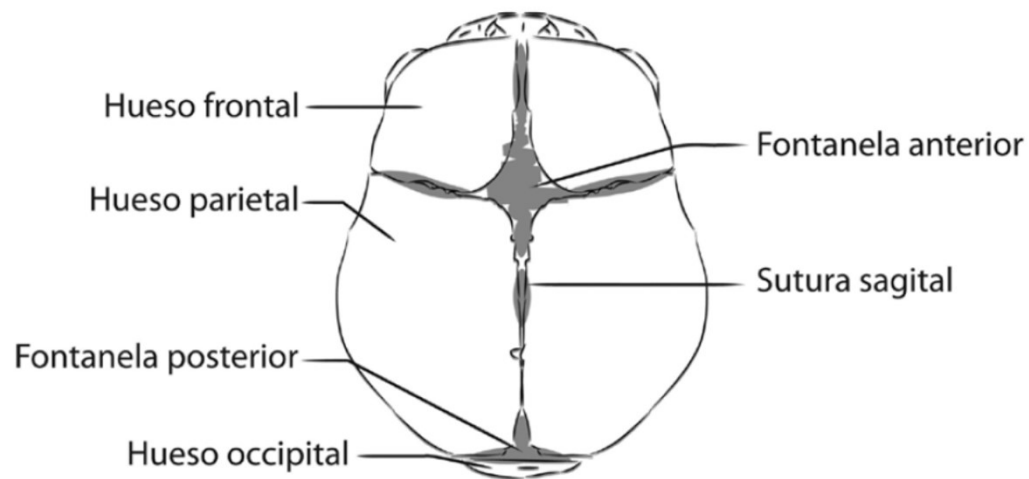
*“My examination of the infant is dominated by **careful observation** [...]. Most of my time is spent watching the infant, with some gentle touches, to assess level of consciousness, eye position and movement, facial symmetry and movement, head position, asymmetry of limb positions, onset of spontaneous movement, and so forth. Surely, of course, evaluation of tone, and reflexes has a role, but **most of my examination is performed by watching the infant carefully**”.*

# Exploración neurológica

- Funciones corticales
  - Pares craneales
  - Sistema motor
  - Sensibilidad
  - Cerebelo
  - Movimientos anormales/extrapiramidal
  - Estación y marcha
- 
- neonato
- Inspección general
  - Estado de alerta
  - Pares craneales
  - Sistema motor
  - Sensibilidad
  - Movimientos anormales
  - Reflejos primitivos

## Inspección general (I)

- Configuración craneana y deformidades (cefalohematoma, etc)
- Palpación de fontanelas (anterior y posterior)
- Medida del perímetro cefálico



# Inspección general

- Rasgos dismórficos/malformaciones
- Valoración cutánea
- Asistencia ventilatoria, sondas

## Estado de alerta

- La capacidad de alertamiento es un indicador sensible del funcionamiento del sistema nervioso central
- Aunque el recién nacido pasa gran parte del día dormido, debe ser capaz de despertarse con leves estímulos en el tórax o en la planta del pie y permanecer alerta durante toda la exploración

## Pares craneales

### Explorar

### Maniobras

Fondo de ojo/reflejo rojo retiniano (II)

Llamar al oftalmólogo 😊, iluminación

Visión (II)

Fijación visual **objeto rojo**, nistagmus optocinético (NOC)

Pupilas (II, III)

**Reflejo fotomotor**

Movimientos oculares (III, IV, VI)

**Ojos de muñeca**, NOC, reflejo óculo-vestibular

Expresividad facial (VII)

**Llanto**

Audición (VIII)

Reflejo cócleo-palpebral

**Succión/deglución** (V, VII, IX, X, XII)

*Rooting*, preguntar a enfermería/progenitores

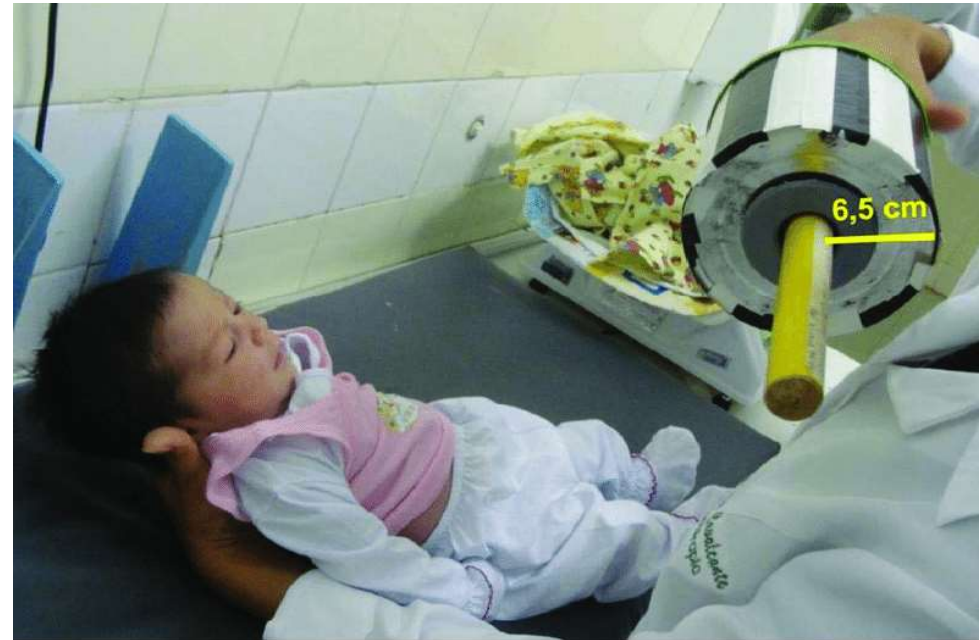
Esternocleidomastoideo (XI)

Inspección con la cabeza hacia atrás

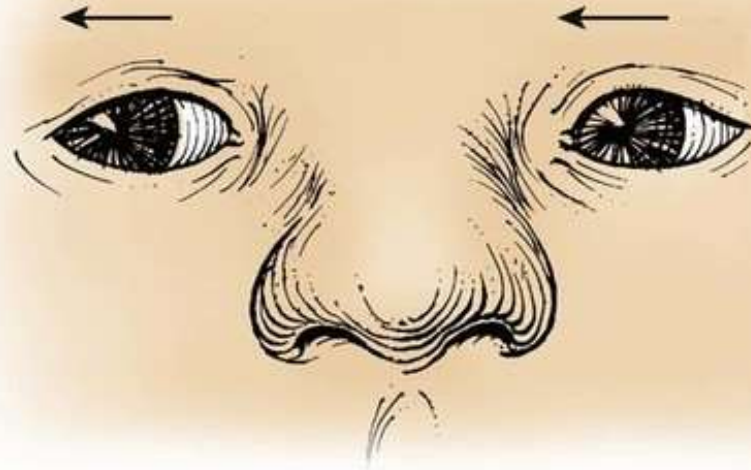
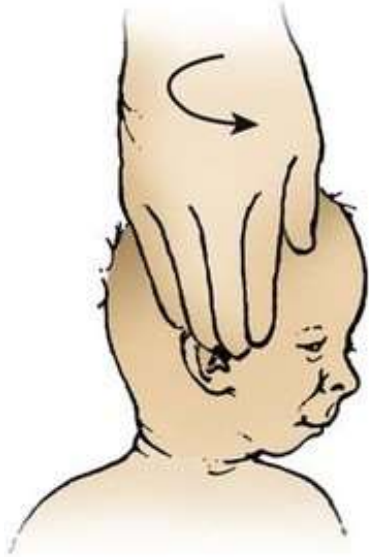
Lengua (XII)

Inspección

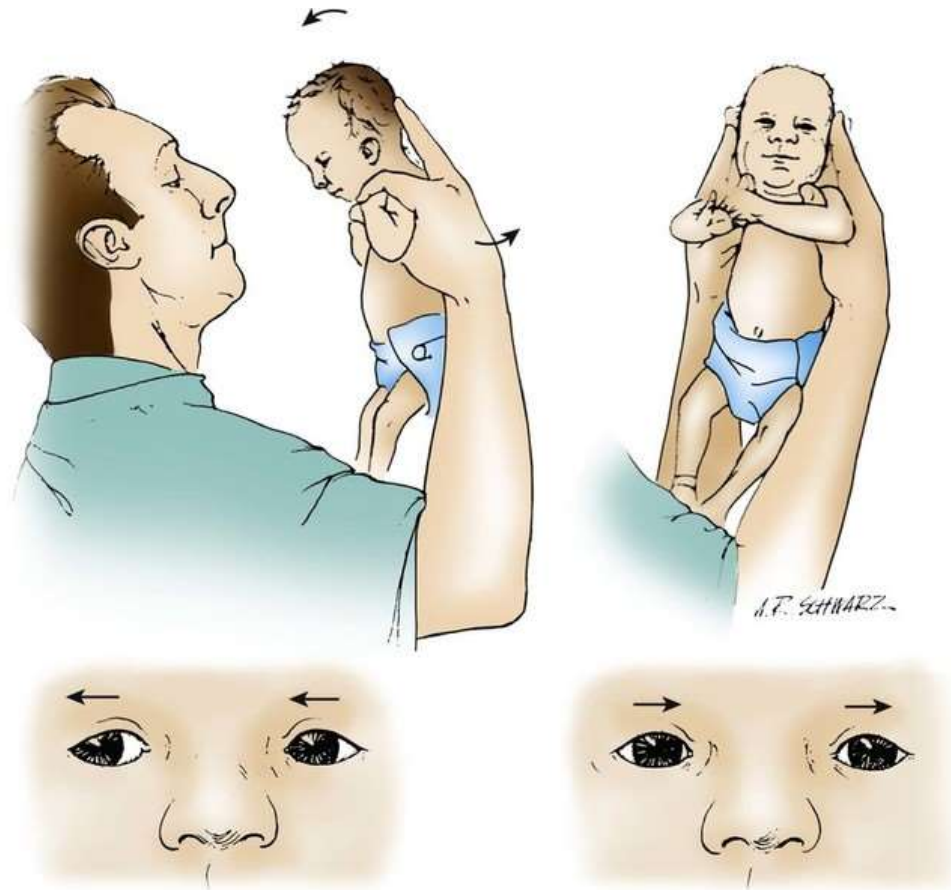
# Nistagmus optocinético (NOC)



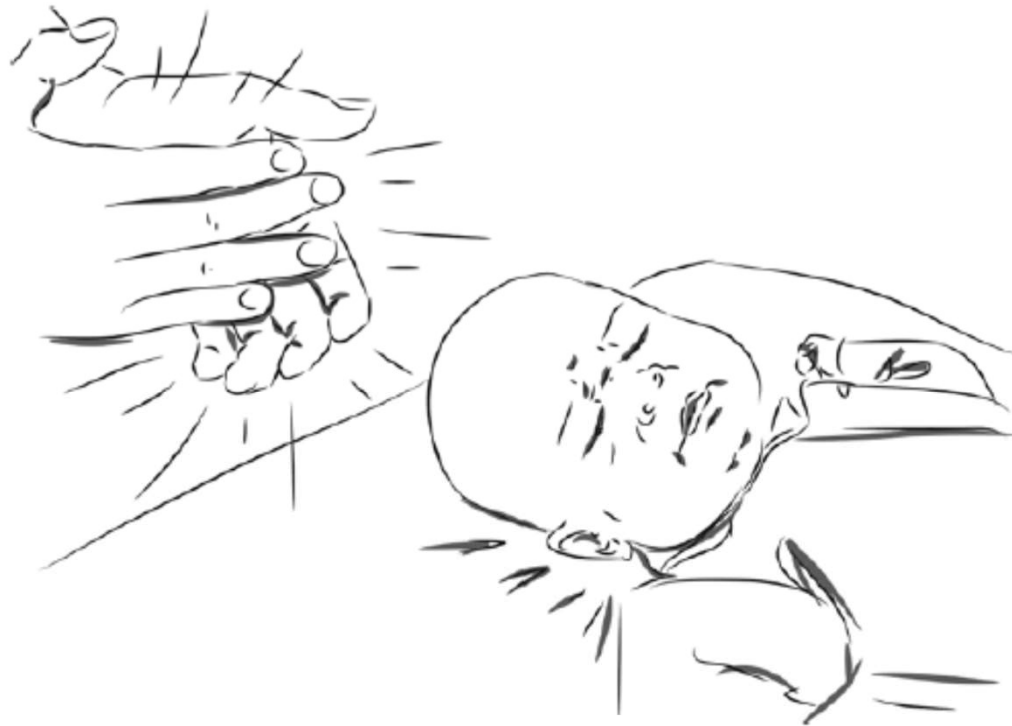## Ojos de muñeca (reflejo óculo-cefálico)



# Reflejo óculo-vestibular



# Reflejo cócleo-palpebral



## Sistema motor

- Tono
- Trofismo
- Balance/fuerza muscular
- Reflejos miotáticos (ROT)
- Reflejo cutáneo-plantar



- Postura
- Tono pasivo y activo
- Trofismo
- Movimientos
- Reflejos miotáticos (ROT)
- Reflejo cutáneo-plantar

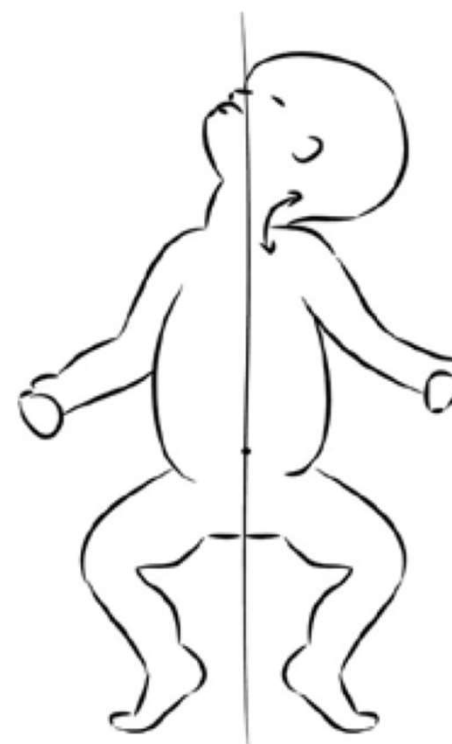
## Sistema motor: posturas y trefismo



Hipotonía



Normal



Hipertonía

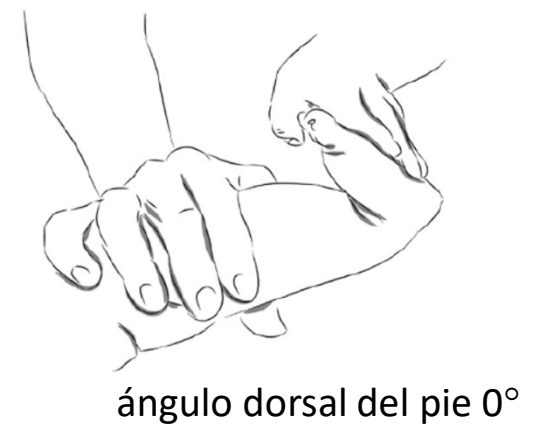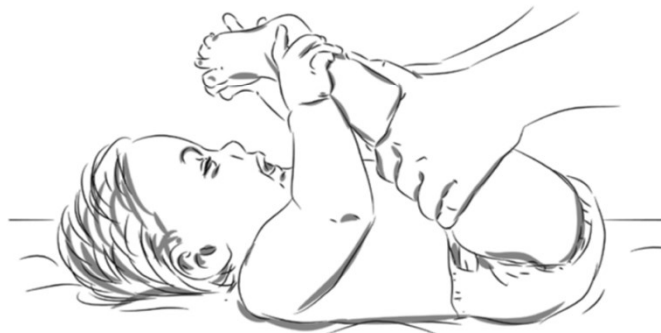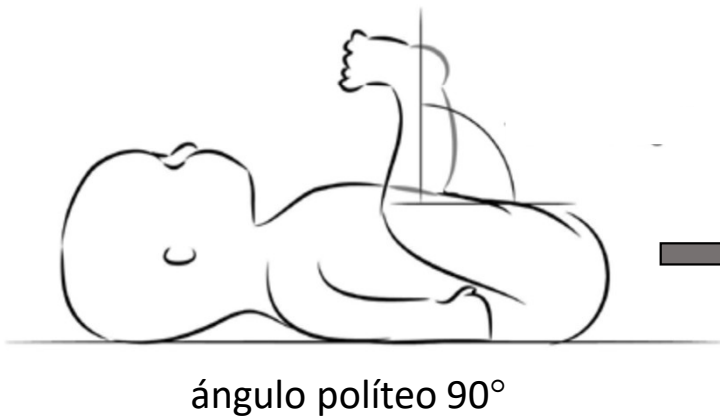
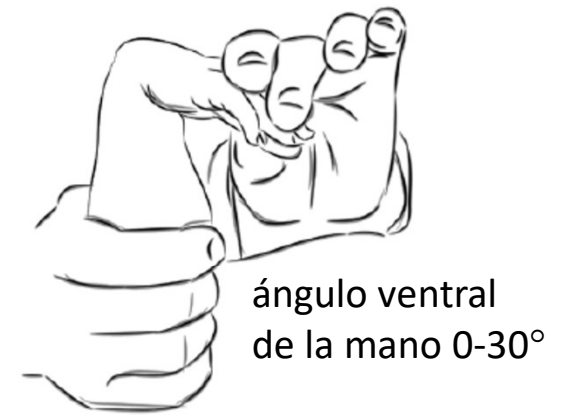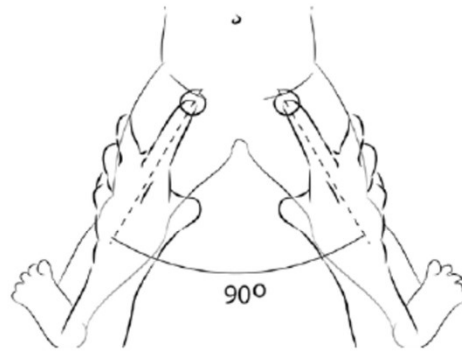
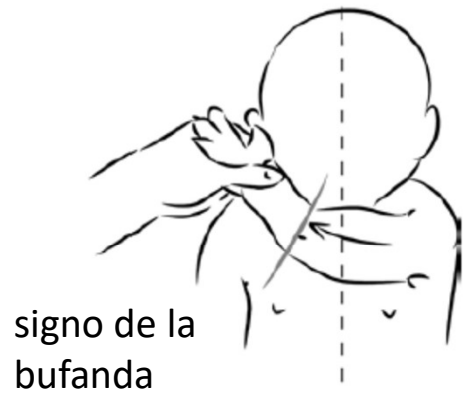## Sistema motor: tono pasivo

Resistencia a la movilización –extensión en extremidades–



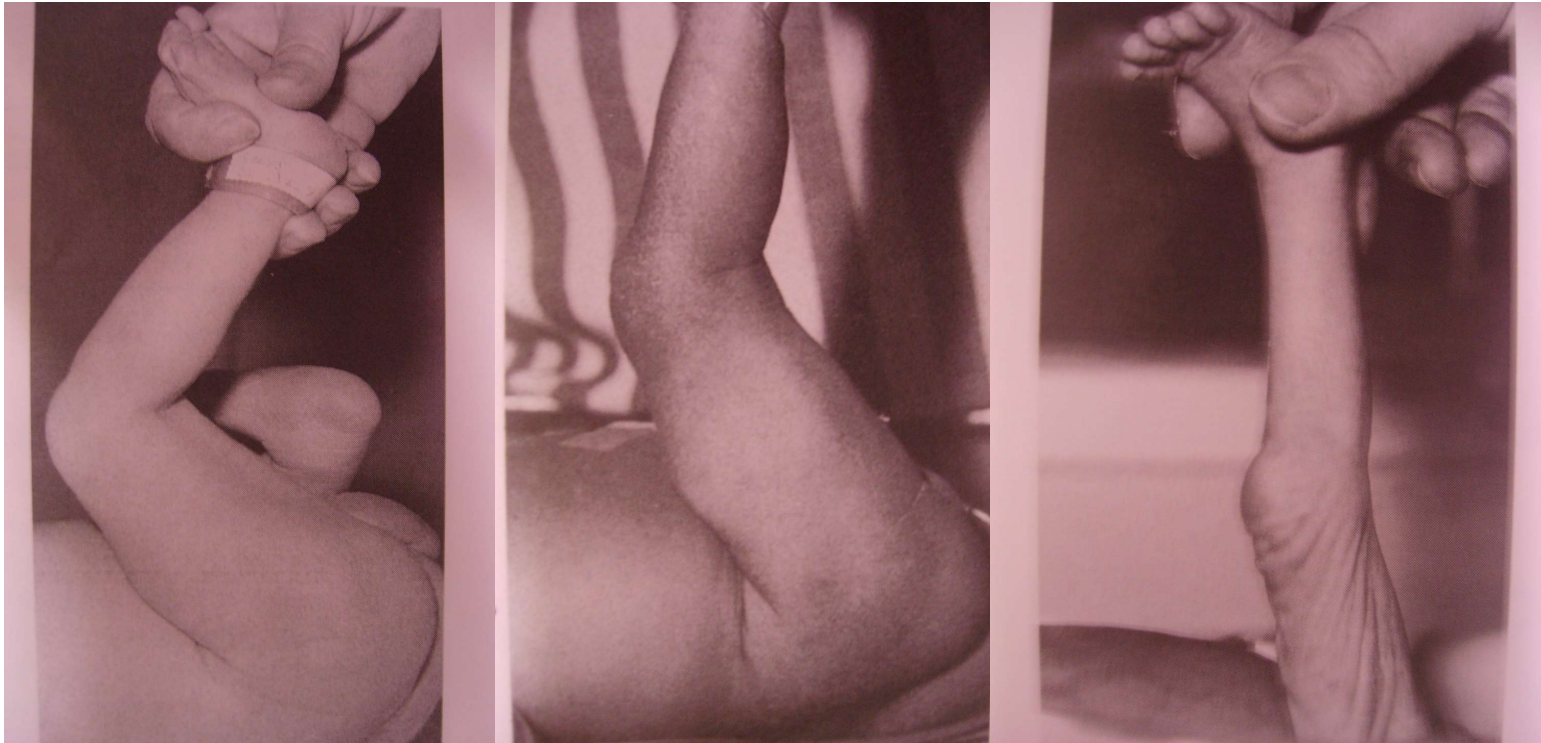# Sistema motor: tono pasivo

Resistencia a la movilización –extensión y flexión–



# Mayor amplitud/rango de movimientos

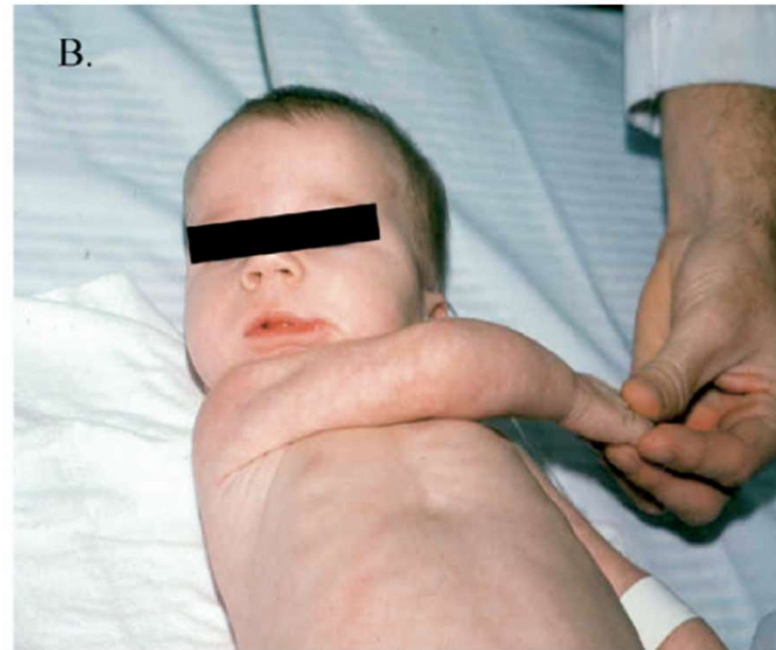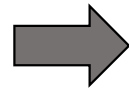
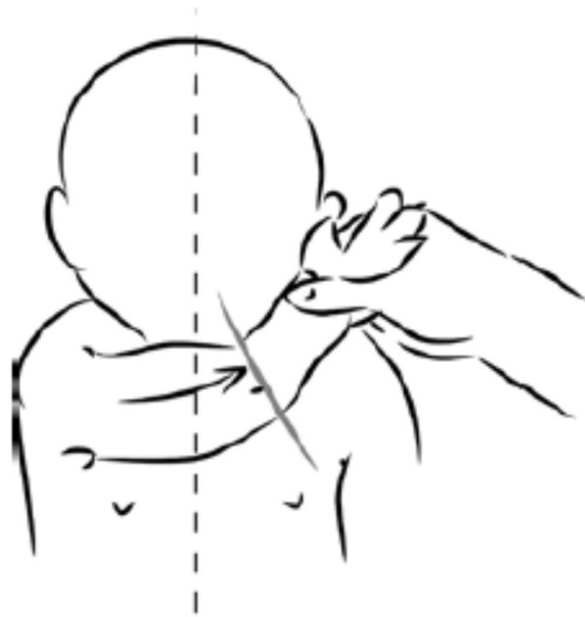
## Angulo poplíteo



Dubowitz L. The neurological assessment of the preterm & full-term newborn infant 1999

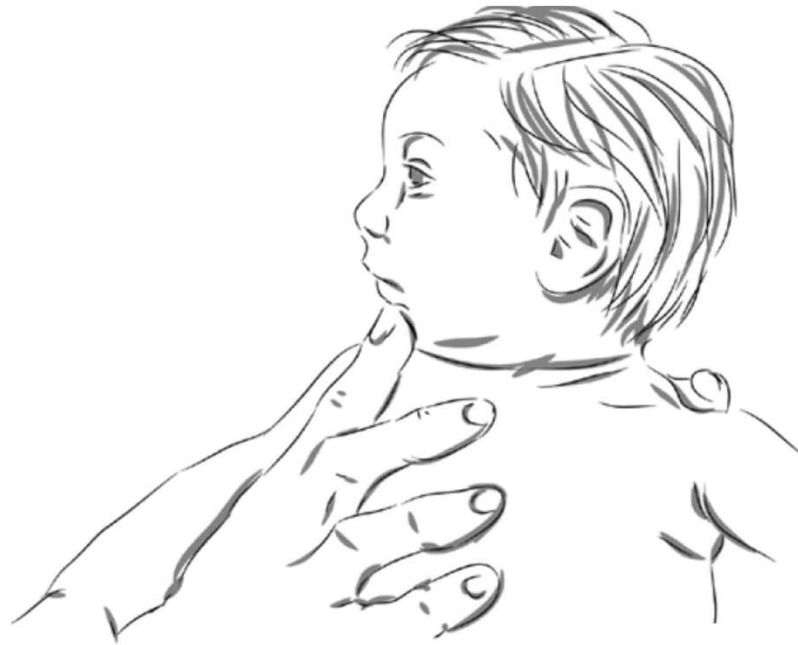# Mayor amplitud/rango de movimientos

Signo de la bufanda



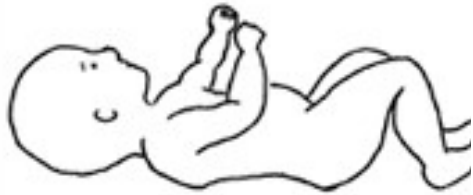# Sistema motor: tono pasivo

## Exploración axial

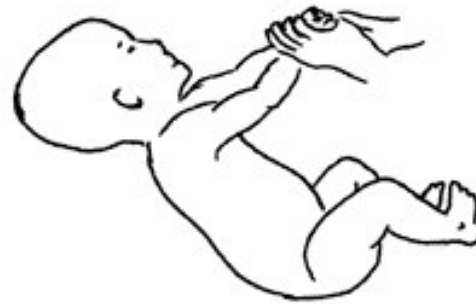

# Sistema motor: tono activo

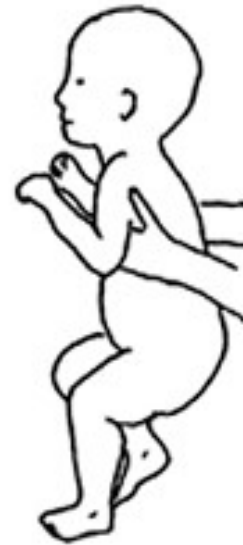## Exploración axial



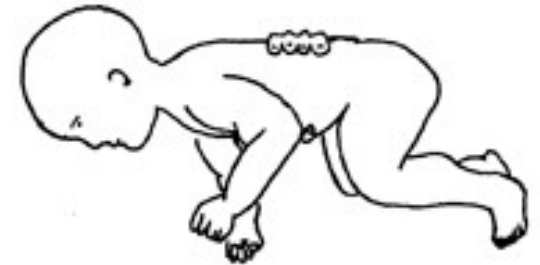
Postura en reposo



Tracción cefálica



Suspensión vertical



Suspensión horizontal

# Sistema motor: movimientos

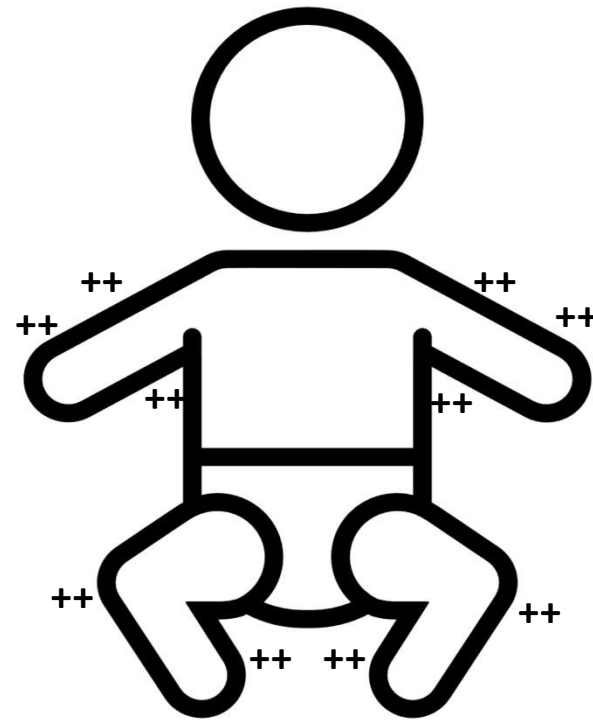
## Movimientos normales

- Movimientos antigravitatorios

## Movimientos anormales:

- Escasez de movimientos
- Asimetrías motoras
- *Fisting* (puño permanentemente cerrado)
- ...

## Sistema motor: reflejos miotáticos (0/++++)



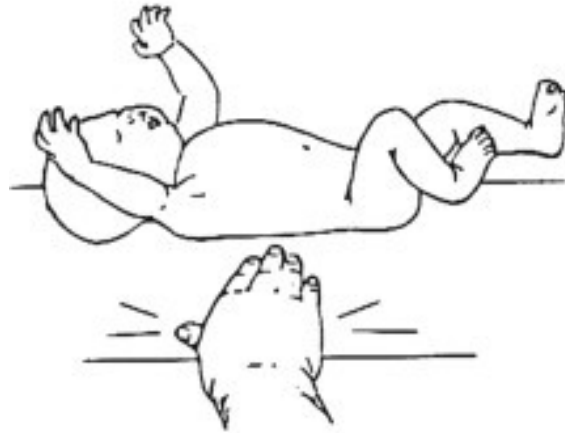
# Sensibilidad

- Es difícil de valorar en el recién nacido
- Tras estimularlo suavemente con un objeto punzante se evalúa la respuesta por gestos, llanto o fenómeno de retirada
- La principal indicación de este examen es la patología medular: espina bífida o sospecha de mielopatía traumática

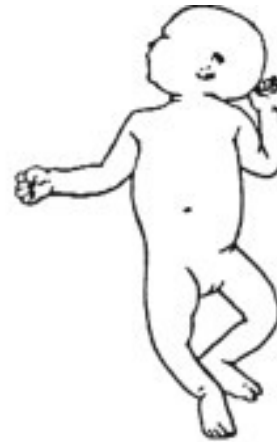# Movimientos anormales

- Temblores, mioclonías
- Crisis epilépticas
- ...

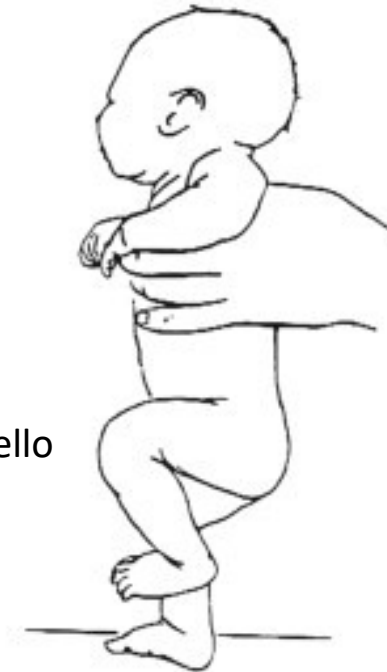# Reflejos primitivos



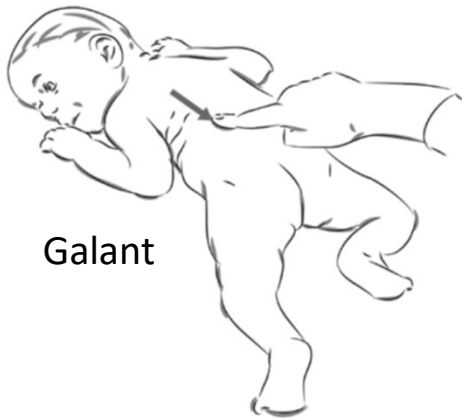
Sobresalto/ reflejo de Moro



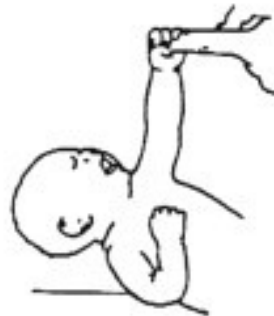Reflejo tónico del cuello



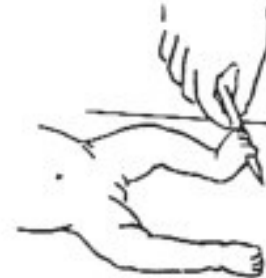Marcha automática



Galant



Prensión palmar



Prensión plantar

# Signos neurológicos de alarma en el neonato a término

## Inspección

- Macro o microcefalia
- Fontanela a tensión

## Estado de alerta

- Somnolencia excesiva

## Pares craneales

- Movimientos oculares anormales
- Llanto anómalo
- Ausencia de succión/deglución

## Sistema motor

- Hipotonía/hipertonía → opistótonos
- Falta de reactividad/escasez de movimientos
- Puño cerrado con pulgar incluido
- Asimetría de reflejos miotáticos

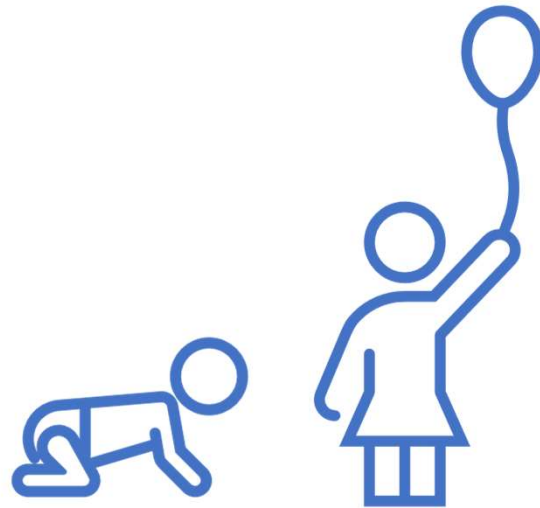
## Movimientos anormales

- Crisis epilépticas, temblores, etc.

## Reflejos primitivos

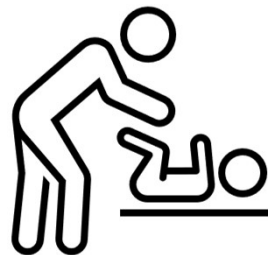- Reflejos primitivos ausentes
- Reflejo de Moro asimétrico

# Exploración del lactante



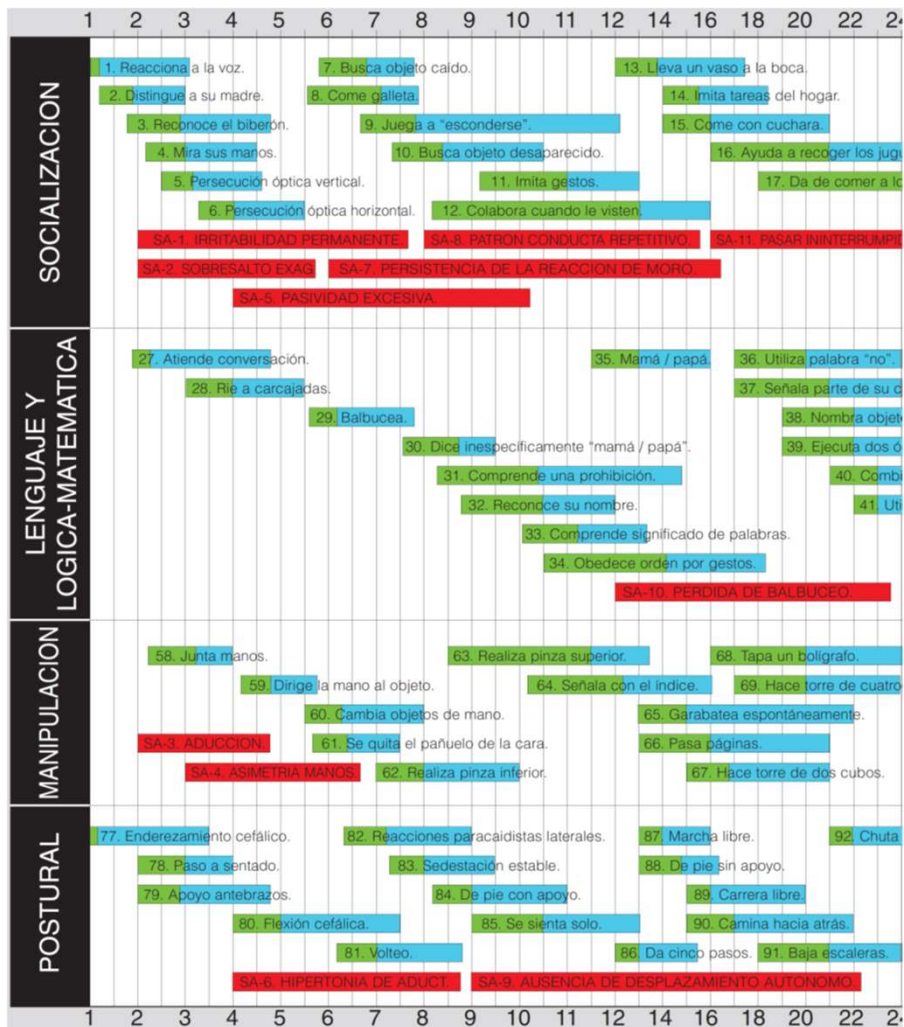
# Claves para una buena exploración

- Es complementaria a la anamnesis
- Debe ser sistemática
- Basada en la observación espontánea y en el juego
- En la manipulación: ir de lo menos a lo más invasivo
- Intentar que se sienta cómodo





# Escala de desarrollo Haizea-Llevant



1<sup>er</sup> año: motor

2<sup>a</sup> año: lenguaje

control cefálico <4m

sedestación <9m

marcha <19m

3

6

12


18

balbuceos

comprensión órdenes  
primeras palabras <14m

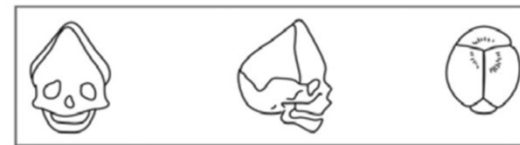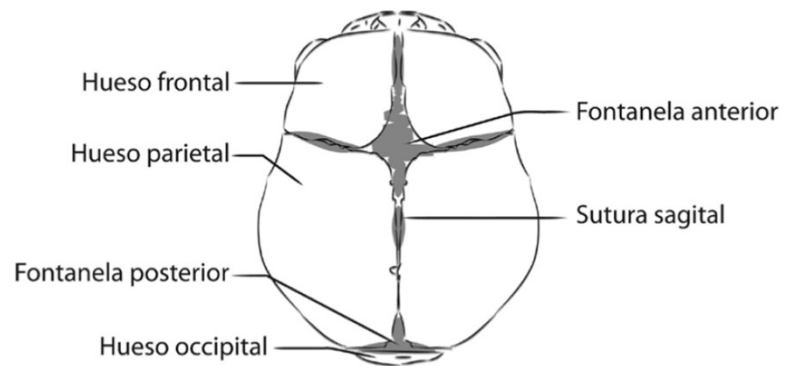
esquema corporal 18m  
juego simbólico 18m

# Exploración neurológica

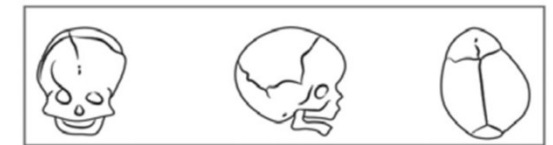- Funciones corticales
  - Pares craneales
  - Sistema motor
  - Sensibilidad
  - Cerebelo
  - Movimientos anormales/extrapiramidal
  - Estación y marcha
- 
- lactante
- Inspección general
  - Funciones corticales
  - Pares craneales
  - Sistema motor
  - Sensibilidad
  - Cerebelo
  - Movimientos anormales
  - Estación y marcha
  - Reflejos primitivos (en desaparición)

# Inspección general (I)

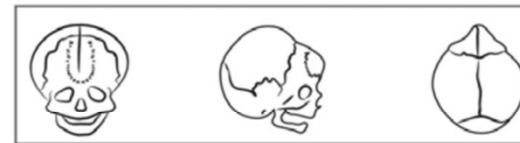- Configuración craneana y deformidades
- Palpación de fontanelas (anterior y posterior)
- Medida del perímetro cefálico



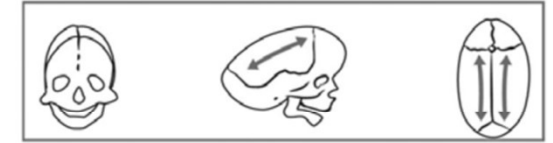Oxicefalia



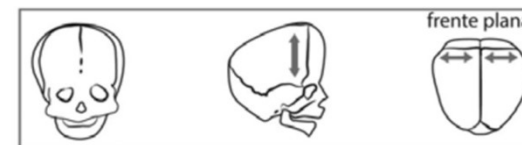Plagiocefalia



Tricocefalia

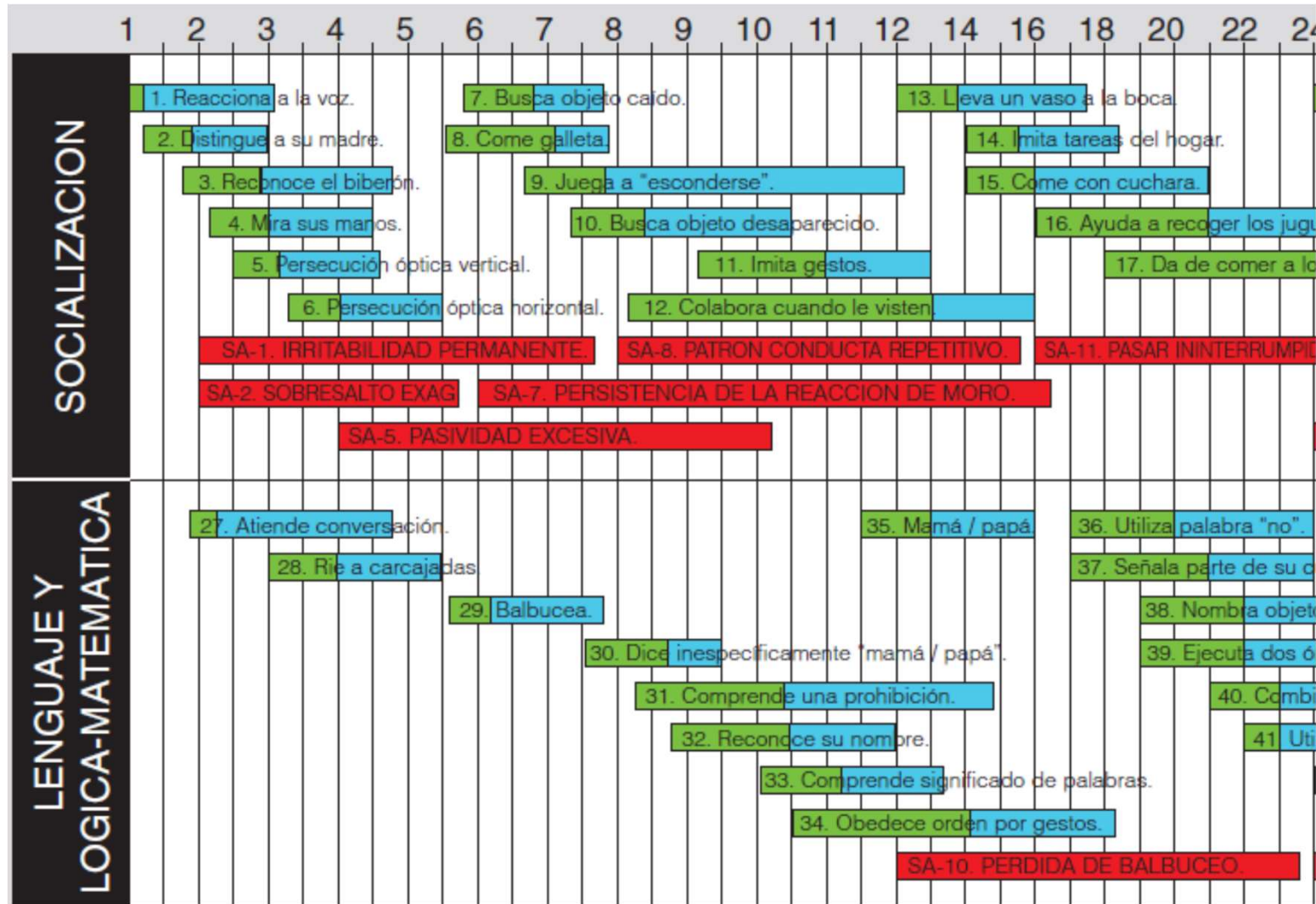


Escafocefalia



Acrocefalia

# Funciones corticales



# Funciones corticales

## Lenguaje:

- No verbal-gestual/verbal
- Expresión y comprensión
- Dominancia (2 años)

## Comportamiento:

- Progenitores/médico
- Socialización
- Juego

# Pares craneales

## Explorar

## Maniobras

Fondo de ojo (II)

Llamar al oftalmólogo 😊

Visión (II)

Fijación (2 meses) y seguimiento visual; NOC

Pupilas (II, III)

Reflejo fotomotor

Movimientos oculares (III, IV, VI)

Seguimiento visual

Expresividad facial (VII)

Llanto, risa, lenguaje

Audición (VIII)

Respuesta al sonido: voz/llamada, ruidos

Succión/deglución (V, VII, IX, X, XII)

Inspección boca/garganta, preguntar a familia

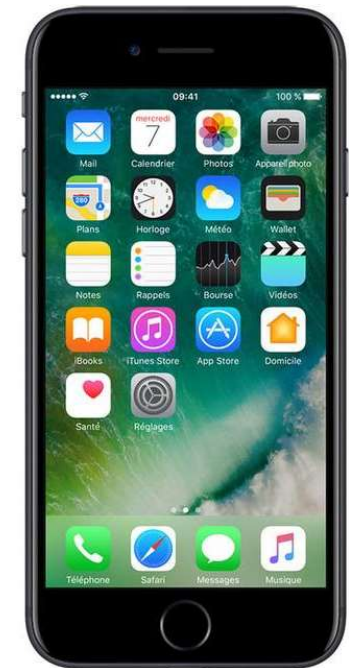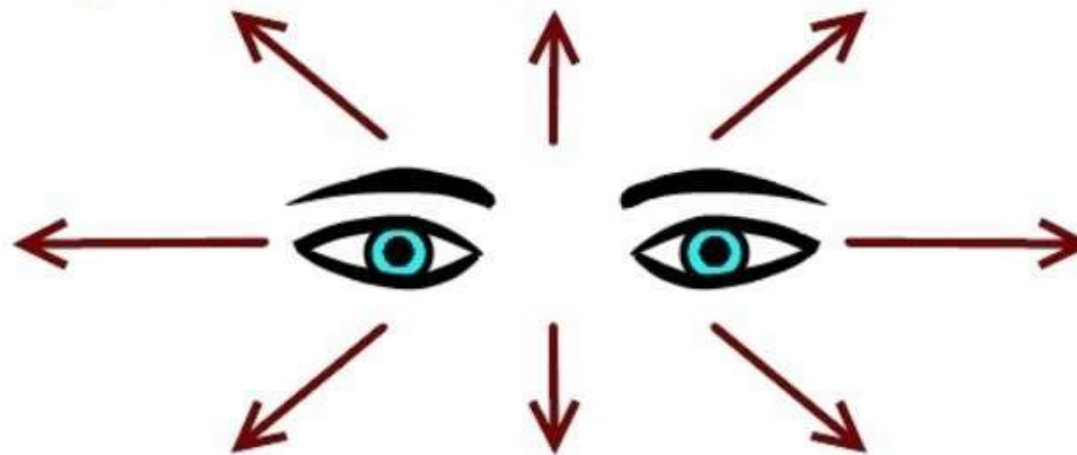
Esternocleidomastoideo (XI)

Inspección

Lengua (XII)

Inspección

# Movimientos oculares: seguimiento visual



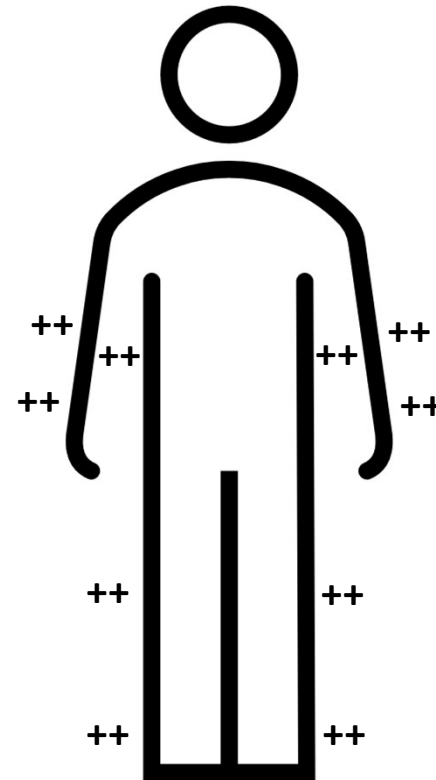
## Sistema motor

- Tono
- Trofismo
- Balance/fuerza muscular
- Reflejos miotáticos (ROT)
- Reflejo cutáneo-plantar

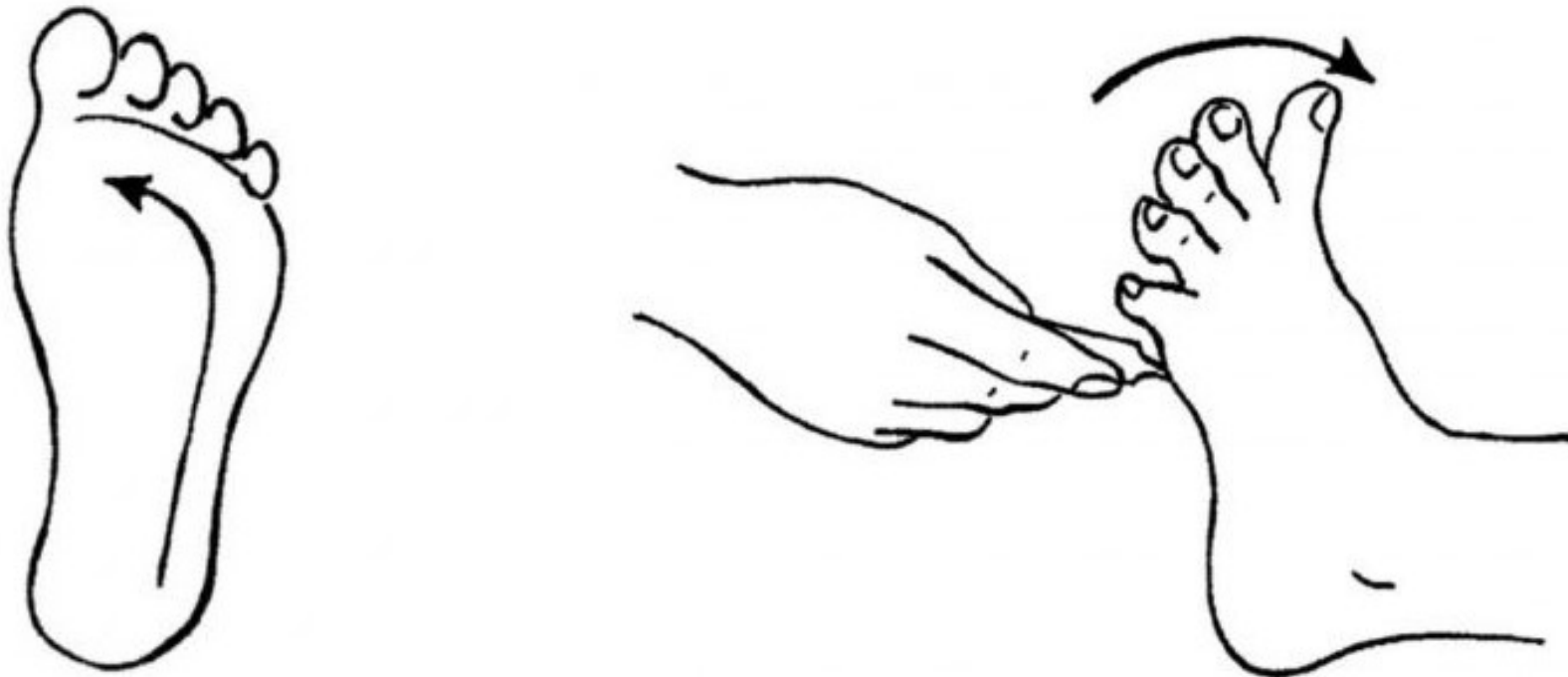

- Postura
- Tono pasivo y activo
- Trofismo
- + motricidad gruesa y fina
- Reflejos miotáticos (ROT)
- Reflejo cutáneo-plantar

## Sistema motor: reflejos miotáticos (0/++++)



## Sistema motor: reflejo cutáneo-plantar



Signo de Babinski; patológico desde 12 meses/marcha

# Sensibilidad

- Estímulo táctil → retirada
- Cosquillas
- Sensibilidad profunda (vibratoria)



# Cerebelo

Manipulación:

- Imprecisión
- Temblor



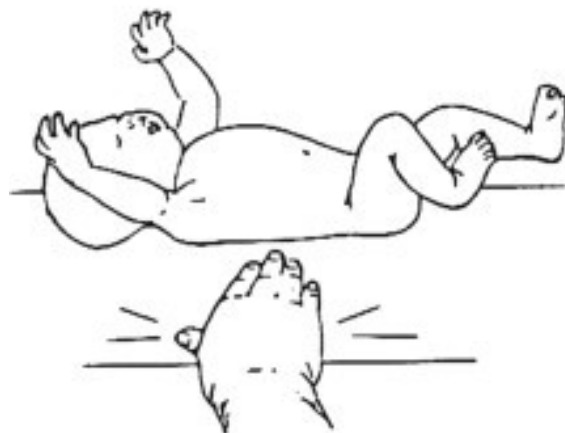# Movimientos anormales/patología extrapiramidal

- Distonía
- Corea/atetosis
- Temblor
- Mioclonías
- Estereotipias
- Tics

Estación y marcha

Integra toda la exploración

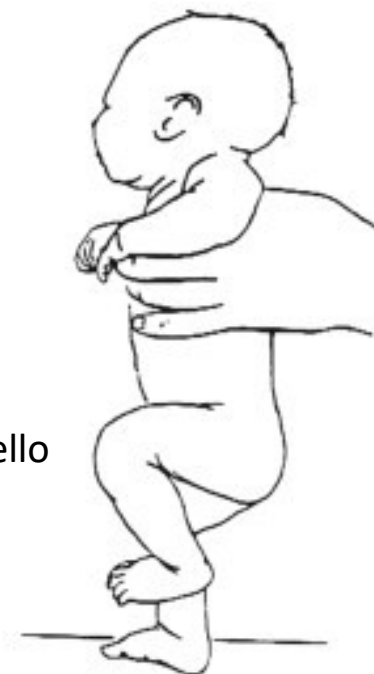## Reflejos primitivos (hasta los 6 meses)



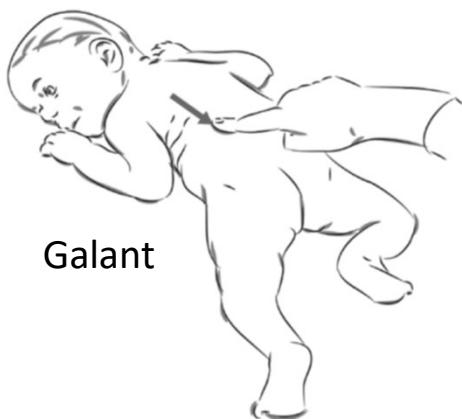
Sobresalto/ reflejo de Moro



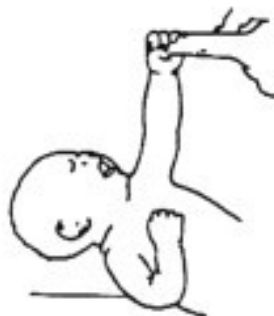Reflejo tónico del cuello



Marcha automática



Galant



Prensión palmar



Prensión plantar

# Exploración neurológica “exprés” del lactante

Escala de desarrollo +

- Funciones corticales: anamnesis y observación
- Pares craneales: movimientos oculares y expresividad facial
- Sistema motor:
  - Tono de extremidades y axial (suspensión)
  - Fuerza: movimientos antigravitatorios, sedestación, parachutismo
  - Reflejos miotáticos
- Movimientos anormales/extrapiramidal: observación
- Estación y marcha: levantarse del suelo, carrera, salto

